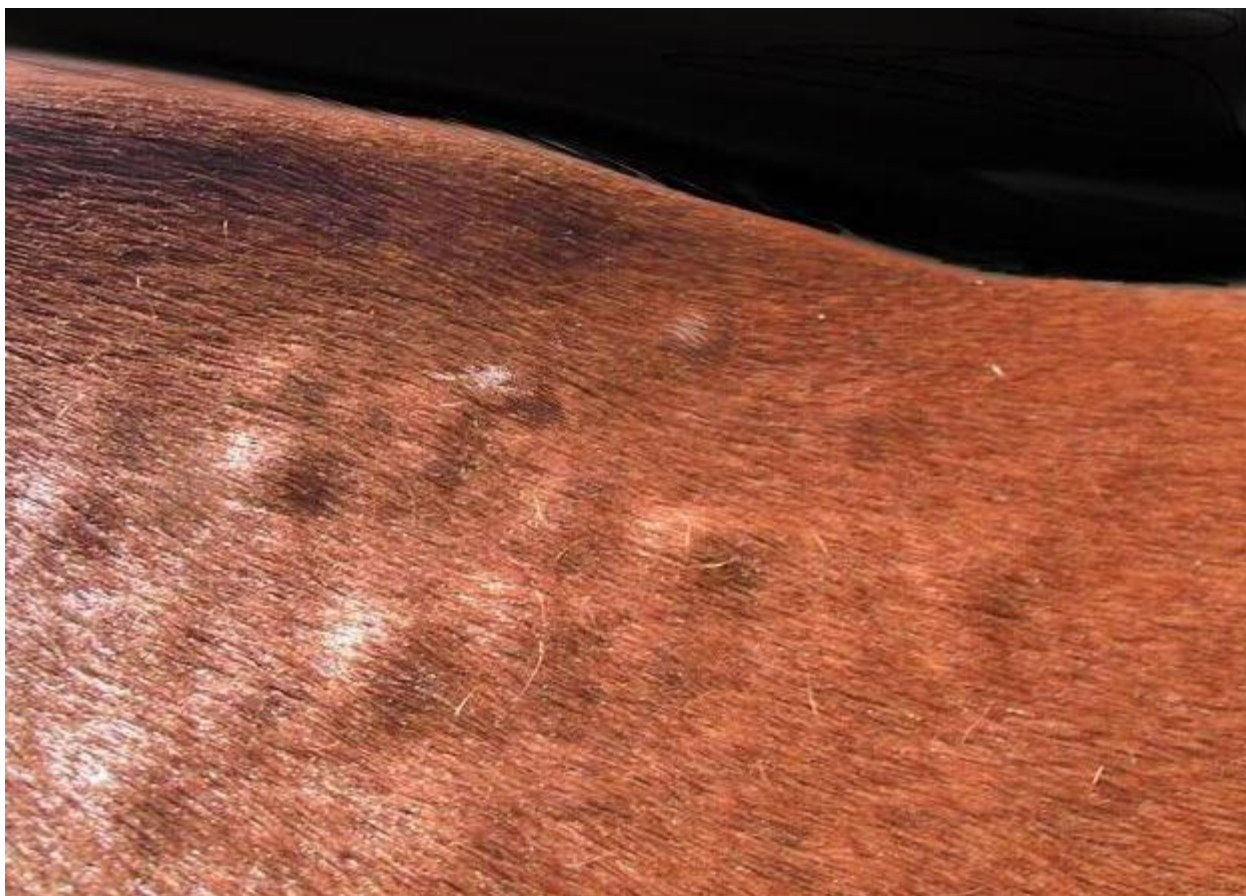


## Памятка для населения.

### Нодулярный дерматит крупного рогатого скота.

При несоблюдении санитарных норм содержания КРС возможно заражение животных разного рода инфекционными заболеваниями. Это, в свою очередь, приводит к падению продуктивности, падежу скота, а следовательно, и к снижению рентабельности ферм. Болезней, поражающих именно КРС, существует множество. При этом одной из самых опасных является нодулярный дерматит.



**Немного истории.** Болезнь это относительно новая. Наши предки подобной проблемы с КРС не знали. Впервые нодулярный дерматит был зафиксирован в 1929 г. на Мадагаскаре и в Северной Родезии. В 1945 г. заражение скота зарегистрировали в Трансваале и Кении. В 1963 г. были инфицированы коровы в Румынии. Ныне эта болезнь в особенности распространена в Индии, а также в Южной и Восточной Африке. Вирус в России и на территории бывшего СССР в нашей стране впервые заболевшие нодулярным дерматитом животные были выявлены на территории Чечни в 2015 г., осенью. Совсем недавно, в начале июня 2016 г. было обнаружено такое заболевание, как нодулярный дерматит КРС в Краснодарском крае (в Тбилиском районе). Имеются также сведения об инфицированных ранее животных в Дагестане, Южной Осетии и Азербайджане. Летом 2017 года болезнь была зарегистрирована на территории Оренбургской области.

**Что вызывает.** Происходит заражение КРС нодулярным дерматитом при попадании в организм животных ДНК-содержащих вирусов Neethling, Allerton или BLD. Относятся они к роду *Carriproxvirus*, семейству *Poxviridae*. Причем чаще всего заражение вызывается Neethling. Репродуцируется этот вирус в почечной или тестикулярной ткани. Его опасность заключается,

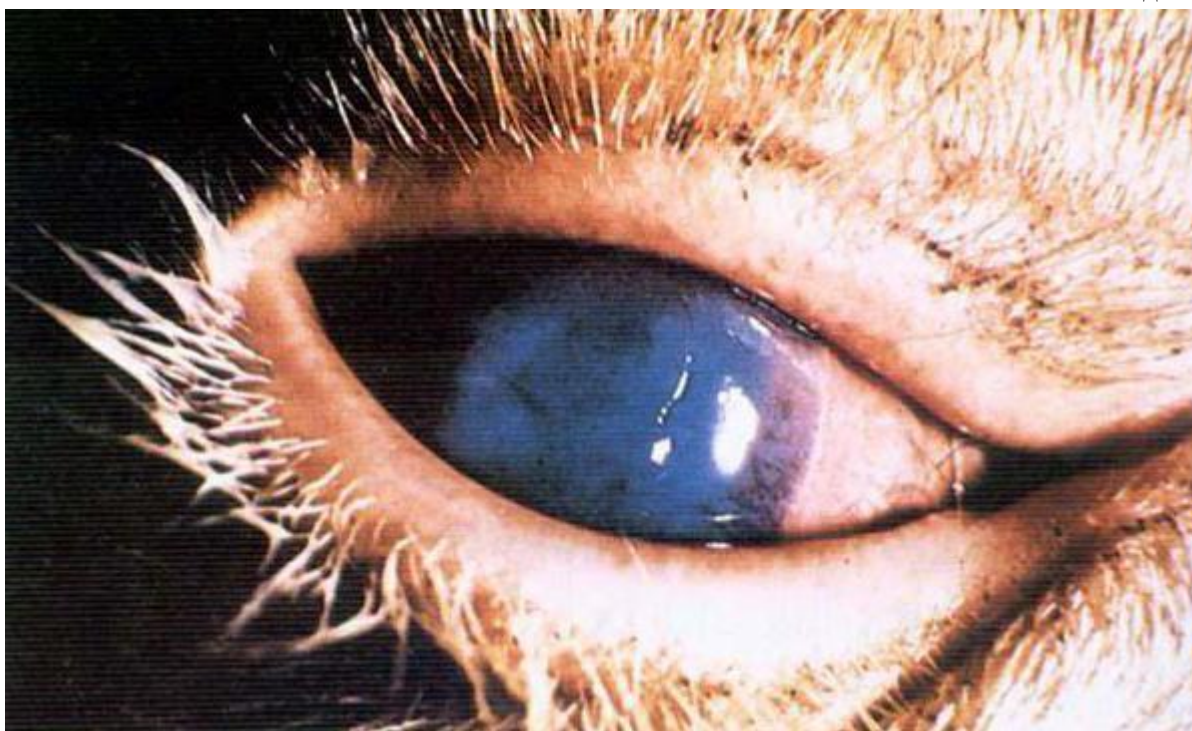помимо всего прочего, в том, что он способен выдерживать до 3 циклов замораживания. При температуре в 4 градуса он может сохранять жизнеспособность в течение 6 месяцев.



**Источники заражения.** К сожалению, распространиться эта болезнь может в том числе и при соблюдении санитарных норм содержания КРС в коровниках. Дело в том, что ее переносчиками часто становятся комары и слепни. Таким образом, заражение может произойти даже и при выпасе скота. Собственно в окружающую среду нодулярный дерматит крупного рогатого скота (вирус Neethling) попадает с отпадающими с язв кусочками кожи животных, с молоком, слюной, спермой или кровью. Дополнительные сложности это заболевание доставляет фермерам еще и из-за отсутствия видимой закономерности в распространении. То есть в некоторых случаях животное, находящееся рядом с инфицированным, не заражается. При этом может заболеть корова или бык из стада в нескольких километрах. Как уже можно понять из всего вышесказанного, наибольшее количество инфицированных животных наблюдается в местах скопления кровососущих насекомых. Иногда нодулярный дерматит крупного рогатого скота (вирус) может переноситься и птицами. В особенности водоплавающими. Выделяется вирус дерматита и с дыханием зараженных животных. В некоторых случаях он может передаваться через корма и воду. Симптомы Инкубационный период болезни может длиться от 3 до 30 дней. Поскольку в этот период нодулярный дерматит никак себя не проявляет, животные не изолируются. А следовательно, значительно возрастает риск распространения инфекции.

**Проявляться болезнь может в двух формах:** острой и хронической. Известен также атипичный нодулярный дерматит. При острой форме у заболевшего животного резко поднимается температура тела (до 40 градусов). При этом у коровы или быка снижается аппетит, текут слезы и появляются слизистые выделения из носа. Через двое суток на коже животного образуются узелки диаметром от 0.5 до 7 см и высотой до 0.5 см. Количество их может колебаться от 10 до нескольких сотен. В некоторых случаях они сливаются. На ощупь узелки плотные. Через несколько часов по их контуру начинает отслаиваться эпидермис. При этом в центре каждого узелка образуется ямка. С нее начинается распространяться некроз. Пораженные места окаймлены валиком из грануляционной ткани шириной до 3 мм. Через неделю некротизированный участок, имеющий форму цилиндра размером примерно 1\*2 см, подсыхает и отпадает. В последующем образовавшаяся на коже животного полость заполняется тканью и зарастает лишенной пигмента кожей с шерстью. Но происходит так только в случае отсутствия осложнений. Бывает и так, что на

коже животного образуются язвы. Некоторые узелки могут не отсыхать по году и более. Помимо кожных образований, нодулярный дерматит крупного рогатого скота (фото больных животных можно видеть на странице) характеризуют следующие симптомы: Розовый цвет молока. Сдаивается оно очень тяжело — по каплям. При нагревании молоко зараженного животного приобретает гелеобразный вид. Скармливать его телятам можно после пастеризации при температуре 85 градусов в течение получаса. Исхудание животного вследствие потери аппетита. Появление на веках коровы или быка язвочек или эрозии. Текущая слюна изо рта и гнойная зловонная слизь из носа. Помутнение роговицы и снижение зрения у животного. Иногда изъязвления появляются и в дыхательных путях коровы либо быка. В этом случае животное может погибнуть от удушья. Атипичная форма нодулярного дерматита протекает без образования узелков. Проявляется она только у новорожденных телят. Как ставится диагноз Определяют заражение прежде всего на основе общей клинической картины. Помимо этого, проводится и лабораторная диагностика такого заболевания, как нодулярный дерматит крупного рогатого скота. Сан-экспертиза при этом выполняется с предварительным отбором биоматериала подозрительных животных. Установленным заболеванием считается при обнаружении вируса нодулярного дерматита, его антигена или генома. В особо тяжелых случаях диагноз ставится на основании патолого-анатомических исследований.




**Симптомы:** нодулярного дерматита схожи с проявлениями крапивницы, дерматофилеза, оспы, демодекоза и лимфонгита. Иногда эту болезнь путают даже с банальными укусами насекомых. Поэтому при появлении на коже животных каких-либо узелков проводить лабораторные исследования стоит обязательно. Патолого-анатомические изменения При вскрытии павшего животного, перенесшего нодулярный дерматит крупного рогатого скота, методы лечения которого до сих пор не разработаны, могут обнаруживаться следующие изменения: увеличенные, отечные, сочные на разрезе лимфатические узлы; кровоизлияния размером до 1 см под висцеральной плеврой; отечность легких; застойное полнокровие на слизистой носа; некроз эпидермиса; тромбы в венах под узелками; кровоизлияние в слизистой кишечника. Какой ущерб может нанести болезнь. Нодулярный дерматит крупного рогатого скота, лечение которого, к сожалению, не проводится, может поражать от 5 до 50% животных стада. Иногда случается и так, что болезнь затрагивает и 100% КРС. Падеж из-за инфицирования обычно составляет не более 10%, а чаще всего от 1 до 5%. Хотя эта болезнь не «выкашивает» стадо целиком, относят ее к одной из самых

опасных. Дело в том, что при ее распространении значительно снижается продуктивность животных. При этом фермеры несут значительные убытки на продаже как молока, так и мяса, а также шкур. Крайне негативно это заболевание сказывается и на размножении КРС. Инфицированные быки становятся временно стерильными. У заболевших же коров нарушается половая цикличность. У беременных животных случаются аборт и рождаются мертвые детеныши. В России эта болезнь особого ущерба фермерам пока не нанесла, поскольку заболело не так много коров. В Индии же, там, где она очень сильно распространена, убытки из-за нее ежегодно могут составлять до 50 млн. рупий. Профилактика К сожалению, как уже упоминалось, предотвратить эпидемию нодулярного дерматита очень сложно. Передается это заболевание просто моментально. Ответа же на вопрос о том, чем можно лечить нодулярный дерматит у коров, не существует. К тому же иммунитет после перенесенной инфекции вырабатывается довольно-таки плохо. То есть переболевшее животное при возникновении благоприятных обстоятельств может заразиться снова. Предотвратить инфицирование скота дерматитом очень сложно. Однако свести риск возникновения болезни к минимуму фермеры все же могут. Иммунизацию коров проводят с использованием штамма схожего с Neethlin вируса овечьей оспы. Выращивается последний в тканях семенников ягнят. Только такой вирус дает иммунитет от нодулярного дерматита. Обычный овечий подобным эффектом не отличается. Помимо собственно прививок, к профилактическим мерам можно отнести: недопущение развития сырости и, как следствие, появления большого количества кровососущих насекомых в коровниках; обработку животных и стойл репеллентами; недопущение ввоза в благополучные хозяйства животных неизвестного происхождения без соответствующих документов; в личных хозяйствах предоставление ветеринарам доступа в сараи для осмотра животных по требованию. Схема вакцинации Вводят штамм КРС подкожно. Первую прививку молодняку колют в трехмесячном возрасте. Делают это двукратно с промежутком в 2 недели. Далее вакцину вводят с периодичностью в год. В случае обнаружения болезни прививаться должны все без исключения животные вне зависимости от того, когда именно проводилась их иммунизация прежде.



**Нодулярный дерматит коров:** опасность для человека и других животных. Прививать от этого заболевания полагается только КРС. К счастью, случаев передачи этой болезни от них к МРС выявлено до сих пор не было. Также совершенно неопасен вирус нодулярного дерматита и для человека. Как предотвратить распространение Нодулярный дерматит крупного рогатого скота, лечение которого невозможно, имеет свойство быстро распространяться. Поэтому при обнаружении заболевших животных следует полностью исключить контакт с ними других коров и быков, а также обслуживающего персонала. Помимо этого, нужно принять меры по недопущению вывоза частичек зараженной ткани за территорию хозяйства транспортом. Все покидающие территорию автомобили должны быть предварительно продезинфицированы. Этой же процедуре подвергается верхняя одежда и обувь обслуживающего персонала (с использованием паров формальдегида). Выявленных больных животных, а также коров и быков, непосредственно контактировавших с ними, забивают бескровным методом. Трупы КРС, а также остатки кормов и подстилку уничтожают. В самом хозяйстве должна быть проведена трехкратная дезинфекция. Навоз из стойла буртуют и также обеззараживают. Для сдерживания эпидемии, помимо всего прочего, должны быть приняты ограничения: на перемещение всех животных; на посещение хозяйства посторонними лицами; на убой животных и реализацию продукции. В неблагоприятных по нодулярному дерматиту регионах созданы специальные центры по борьбе с этим заболеванием. Фермеры и владельцы приусадебных хозяйств могут позвонить туда при подозрении на заражение. В Краснодарском крае, к примеру, специалистов можно вызвать, набрав номер 4-12-47 или 4-12-33. В хозяйстве обнаружен нодулярный дерматит крупного рогатого скота. Как лечить?



Естественное выздоровление скота при нодулярном дерматите составляет 90%. Наиболее восприимчивы к этой болезни породные быки и коровы. К сожалению, средств лечения нодулярного дерматита, как уже упоминалось, не разработано. В некоторых случаях для предотвращения осложнений из-за вторичных инфекций может применяться химиотерапия. Иногда с той же целью животным дают антибиотики. Что говорят о болезни? Многие фермеры задают своим коллегам и ветеринарам вопрос: «Кто вылечил нодулярный дерматит у коровы?». Отзывы об этой болезни существуют как об очень серьезной. Поэтому опытные фермеры и

ветеринары советуют новичкам не заниматься самолечением коров, а забивать их. Но иногда можно встретить мнение, что при заболевании для облегчения течения болезни можно использовать особые стероиды и витамины, а также антибиотик "Талидомид" (вызывающий, кстати, уродства у потомства). В России эта болезнь еще не слишком распространена, а значит, для отечественных фермеров вопрос, по крайней мере на данный момент (2016 г.), неактуальный. А следовательно, нет и мнений о возможных народных методах излечения. Но, скорее всего, в случае дальнейшего распространения болезни, советы относительно того, как поступить со скотом при заражении, будут такими же — убой. Таким образом, проблема это действительно серьезная — нодулярный дерматит крупного рогатого скота. «Как лечить эту болезнь?» - ответа на этот вопрос, к сожалению, не существует. В случае обнаружения инфекции скот забивают. Конечно же, это может нанести хозяйствам колоссальный ущерб. Поэтому профилактические меры и мероприятия по недопущению распространения нодулярного дерматита в случае вспышки принимать следует обязательно.